

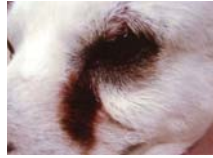What
動物の病気

眼の病気



涙焼けしていませんか？

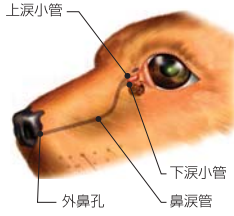涙焼けとは、過剰に出た涙が毛を濡らし、空気に触れることによって赤く変色して起こります。小型犬で被毛が白っぽい子は目立つ傾向があります。



涙によって目の内側の被毛が褐色に変色したワンちゃん

原因

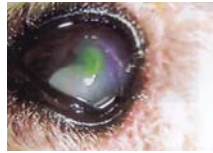
- 逆さまつげが存在し、常に目が刺激を受けている。
- 外傷により眼球に傷がある。
- ドライアイの状態で、目や鼻涙管*に炎症が起きている。
- 先天的に鼻涙管が細かったり、つまったりしている。
*鼻涙管とは、目から鼻へ通じている細い管で、涙が鼻に抜ける管



診断

- 逆さまつげなどによる眼球(角膜)の傷の有無。
- 鼻涙管の詰まり(涙管狭窄)の検査。

- 特殊な染色液を眼に入れて、角膜に傷がある場合は、その部位が染色される。
- 染色液が鼻に抜けるかどうかをみる。
鼻涙管が正常であれば、鼻より4~5分以内で排出される。



角膜に傷があり染色されている状態

- ドライアイの有無
- 涙液量を試験紙で調べる。

治療

- 逆さまつげが存在する場合は抜く。
- 角膜に傷、ドライアイで眼や涙腺に炎症がある場合→点眼+内服薬。
- 鼻涙管が狭窄、細い場合→涙管洗浄。涙点内に、洗浄用カニューレを挿入し、洗浄液を入れ、鼻からの排出を観察していく。

眼をこすっていたり、目やにがいつもより多かったり、眼が開けづらそうな時はすぐに教えて下さいね。



鼻涙管が正常であれば外鼻孔より染色液が出る。

おてんば 十十ちゃんのジェントルリーダー日記



ジェントルリーダーをつけて、1年が経ちます。だいぶ引っ張りグセが治りましたが、通常のリードを付けるとまだまいち。まだまだ時間がかかりそうです。十十ちゃん、がんばろうね。



エキゾチック コーナー



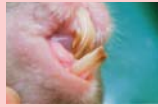ワンちゃん、ネコちゃんの歯についてお話ししたので、ここでウサギさんの歯についてお話ししましょう。

ウサギさん

- 乳歯 16本
- 永久歯 28本

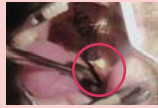<不正咬合>

切歯



上の切歯が口腔内に下の切歯が上に向かって伸びている様子

臼歯



下の臼歯が内側に傾いている様子



内側に伸びた歯によって舌を傷つけている様子

ウサギさんも乳歯と永久歯が生え替わりますが、切歯(前の歯)は、生まれる前に吸収されてしまい、臼歯(奥の歯)も30~40日で永久歯に生え替わってしまうので、ワンちゃん、ネコちゃんよりは乳歯が遺残することはまれです。ウサギさんの永久歯は、生涯伸び続けます。しかし、上下の歯がうまく噛み合っていないとすり減るため、適切な長さが保たれています。噛み合わせがうまくいかず、不正咬合(ふせいこうごう)の場合は、歯は伸び続け、1ヶ月にほぼ1cmは伸びると言われています。

<治療>

不正咬合の歯は、伸び続けるので定期的に伸びた歯を切ってあげます。麻酔が必要となります。切歯は、飼い主さんからも見える歯なので見つけやすいですが、臼歯になると、奥の歯なのでわかりづらいです。ほとんどのウサギさんが、伸びた歯によって食べ物を食べられず、食欲低下の状態で来院される事が多いです。定期的なお口のチェックと、十分な乾草をあげるようにして下さいね。

■当院からのお知らせ

エキゾチック診察(ウサギ・フェレット・ハムスター・モルモット)は予約診療となります。来院前に必ず電話でご確認下さい。

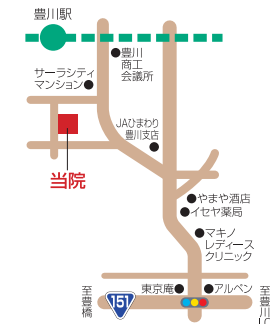
時間	曜日	月	火	水	木	金	土	日	祝
AM 9:00~12:00		●	●	●	●	●	●	●	●
PM 4:00~7:00		●	●	●	●	●	●	●	●

※時間外・往診は電話にて確認して下さい。

【時間外緊急診療のお知らせ】

当病院の通常の電話(0533-80-3636)にご連絡下さい。電話が転送され留守番電話になりますので、お名前、ご用件、お電話番号を必ずお入れ下さい。こちらから折り返しご連絡いたします。

みんなでハゼ釣りへ。今年、ハゼが豊漁。ただいま、院長が釣りに夢中! 良い釣り場がありましたら、こっそり教えて下さいね。



いしごろ動物病院
〒442-0033 豊川市豊川町辺通36-2
TEL&FAX
0533-80-3636

いしごろ 動物病院



Animal News

第7号

